



# FADOI

## SCHEDE PRATICHE PER LA GESTIONE CLINICA

---

### COVID-19

*L'ecografia toracica nella polmonite*

A cura dell'Esecutivo Nazionale FADOI  
Hanno collaborato: Ombretta Para

Rev. 1 | 12 giugno 2020



**FADOI** - SOCIETA' SCIENTIFICA  
DI MEDICINA INTERNA

# COVID-19 – L'ecografia toracica nella polmonite

## Premesse

L'ecografia è una metodica a basso costo e bassa invasività che, sfruttando le proprietà fisiche e l'interazione biologica degli ultrasuoni con un mezzo, è in grado di riprodurre l'immagine. Le caratteristiche fisiche del tessuto che viene attraversato determinano la velocità di propagazione degli ultrasuoni e l'impedenza acustica. A livello toraco-polmonare gli ultrasuoni sono in grado di studiare le condizioni patologiche del parenchima polmonare che danno espressione superficiale come le polmoniti, le atalettasie, le patologie interstiziali tra cui le polmoniti interstiziali e l'ARDS. Gli ultrasuoni sono in grado di ricostruire immagini abbastanza fedeli delle strutture della parete toracica. Quello che è al di sotto dell'interfaccia tra muscoli e polmone è un quadro di artefatti cioè immagini fittizie create dall'ecografo in risposta agli echi continuamente riflessi dal parenchima polmonare.

Fisiologicamente la linea pleurica è espressa come una linea singola, iperecogena che scorre sincrona con gli atti del respiro (gliding o sliding). Oltre alla linea pleurica vengono visualizzati fisiologicamente artefatti definiti linee A e B. Le linee A sono riverberi orizzontali della linea pleurica. Queste linee sono osservate in soggetti sani e possono essere cancellate (da linee B numerose) o potenziate (in presenza di pneumotorace). Le linee B sono artefatti di riverbero verticale che partono dalla linea pleurica e si estendono fino al fondo dello schermo senza sbiadirsi, muovendosi in modo sincrono con lo scorrimento polmonare. Le linee B indicano l'imbibizione dei setti intralobulari o interlobulari e sono spesso osservate nell'edema polmonare e nelle malattie polmonari interstiziali.

## Punti focali

Le sindromi intersitiziali, come per esempio il COVID-19, sono condizioni patologiche in cui è possibile visualizzare artefatti verticali (linee B) in numero variabile dovute ad irregolarità della superficie polmonare di natura flogistica, fisse alla superficie e che si muovono con essa e che possono evolvere confluendo tra loro verso un "white lung", condizione pre-consolidativa.

Nei pazienti affetti da COVID-19 alla TC torace è possibile distinguere aree di "ground glass" superficiali confluenti o estese che tendono a consolidarsi fino a quadri estesi di ARDS. I quadri tipici dell'infezione da COVID-19 possono essere distinti in tre fasi: una fase precoce in cui è possibile vedere nel contesto di un polmone normale aree focali d'incremento delle linee B fisse, una fase in cui aumentano le aree focali, con comparsa di consolidamenti triangolari sub-pleurici o aree focali di "white lung" ed una fase avanzata in cui sono evidenti consolidamenti, specialmente nelle regioni postero-basali, e diffusi cambiamenti artefatti (simile all'ARDS). Un recente lavoro eseguito dai colleghi cinesi ha comparato i reperti TC con quelli ecografici ritenendo che l'ecografia polmonare abbia una grande utilità per la gestione della polmonite COVID-19 per la sua sicurezza, ripetibilità, assenza di radiazioni e basso costo.

L'esame ecografico può essere utile per una rapida valutazione di gravità alla presentazione, per monitorare l'evoluzione della malattia, per valutare le manovre di reclutamento polmonare, per guidare la risposta alla posizione prona e per prendere decisioni relative allo svezzamento del paziente dal supporto ventilatorio.

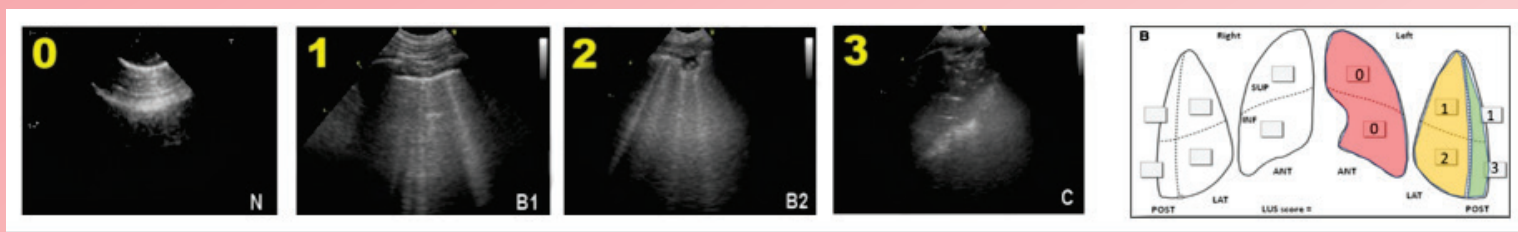
In accordo con quanto suggerito dalla WHO, sono procedure efficaci ed è sufficiente una "pulizia accurata delle superfici ambientali con acqua e detergente seguita dall'applicazione di disinfettanti comunemente usati a livello ospedaliero". La pulizia ordinaria dell'ecocardiografo può essere effettuata con tamponi imbevuti di soluzioni alcoliche al 70%, comunemente in uso in ambiente ospedaliero (es. Neoxidina). Le sonde NON devono essere immerse in ipoclorito di sodio. Possono essere utilizzate soluzioni disinfettanti esenti da gluteraldeide e formolo (es. Deconex 53 PLUS, Gigasept Med, Anioxide 1000, Nu-Cidex, Acido peracetico) o a base di ammonio quaternario (es. Cleanisept Wipes). Tuttavia, poiché non tutte le soluzioni detergenti sono compatibili con i trasduttori disponibili, si consiglia di fare riferimento ai manuali di manutenzione e detersione delle singole apparecchiature. Per le apparecchiature a contatto con pazienti COVID-19 positivi o sospetti è necessario che tutte le operazioni di pulizia siano condotte da personale che indossa DPI (filtrante respiratorio FFP2 o FFP3, protezione facciale, guanti monouso, camice monouso impermeabile a maniche lunghe,) e che si attenga alle misure indicate per la rimozione in sicurezza dei DPI (svestizione).

## Raccomandazioni

- **L'esame ecografico deve essere eseguito esplorando tutta la superficie toracica con paziente seduto; se supino il paziente va preferibilmente posizionato in decubito laterale per poter esaminare le zone posteriori e declivi.**
- **Utilizzare sia la sonda convex che la lineare con l'apposito coprisonda.**
- **La scansione ecografica preferibile è l'obliqua intercostale con fuoco sulla linea pleurica.**
- **Per facilità, eseguire scansioni su 6 aree toraciche per ogni lato (2 anteriori, 2 laterali e 2 posteriori)**
- **Le lesioni si concentrano inizialmente nelle regioni dorsali e laterali per estendersi poi a quelle anteriori.**
- **Nelle forme iniziali sono visibili variabili artefatti verticali (linee B), raccolti in genere in limitate porzioni di parenchima, con parcellari aree di polmone bianco e sfumato e diluito confine con il vicino polmone normo-aerato.**
- **Nelle fasi di progressione, si verifica l'estensione a più quadranti con modificazioni della linea pleurica che vanno da iniziali irregolarità contenute (sindrome interstiziale pneumogenica), a veri e propri consolidamenti de-aerati sub pleurici che possono sfociare in addensamenti maggiori localizzati prevalentemente nelle zone posteriori.**

- L'estensione delle lesioni a più quadranti è correlata ad un più alto indice di gravità.
- Il grado di impegno parenchimale può essere valutato attribuendo un punteggio da 0 a 3 per ciascuna delle 12 aree esaminate (vedi figura 1)

**Figura 1**



A= 0 punti (linee A o  $\leq$  2 linee B in non più di 2 aree)

B1= 1 punto (linee B > 2 per campo)

B2= 2 punti (linee B confluenti in più di 2 aree o consolidamenti)

C= 3 punti (consolidamenti e linee B diffuse e confluenti)

Punteggio: da 0 che è normale a 36 che è il peggiore.

#### BIBLIOGRAFIA

1. Qian-Yi Peng, Xiao-Ting Wang, Li-Na Zhang and Chinese Critical Care Ultrasound Study Group (CCUSG) Findings of lung ultrasonography of novel coronavirus pneumoniae during the 2019-2020 epidemic, Intensive Care Med
2. F. Antonini Canterin, M. Pepi, I. Monte et al Documento redatto a cura del consiglio Direttivo SIECVI 2019-2021, approvato il 14 marzo
3. Interim Guidance WHO, 27 february 2020 WHO/2019-nCov/IPCPE\_use/2020
4. Soldati G. et al. Is There a Role for Lung Ultrasound During the COVID - 19 Pandemic? Journal of Ultrasound in Medicina, 20 March 2020 <https://doi.org/10.1002/jum.15284>
5. Secco G. et al, Lung Ultrasound in Covid-19: a useful diagnostic tool, Emergency Care Journal 2020, volume 16:9017
6. G. Marchetti, Protocollo AIPO Eco polmonare domiciliare nella Polmonite da Coronavirus aggiornamento del 2.04.20
7. G. Kampf, D. Todt, S. Pfaender, E. Steinmann, Persistence of coronaviruses on inanimate surfaces and their inactivation with biocidal agents, Journal of Hospital Infection 104 (2020) 246e251